

Gelingualiseerde okklusie in die Suid-Afrikaanse konteks

OPSOMMING

Die stryd om die perfekte okklusie vir volle gebitte te vind is reeds meer as 'n honderd jaar aan die gang. Navorsing oor die meganiese wette van kaakbeweging en die kliniese toepassing daarvan in die vervaardiging van kunsgebitte het in gebreke gebly om 'n perfekte rangskikking van tande of hulle vorm te identifiseer. Dit is derhalwe logies om die mees ongekompliceerde benadering wat aan die vereistes van die wetenskap en die pasiënt voldoen, te gebruik (Parr & Ivanhoe, 1996).

Dit is nie moontlik om by alle pasiënte die presiese posisie van die sentriese verhouding te bepaal nie. Dit is ook onvoorspelbaar of die pasiënt sentriese verhouding tydens normale funksie sal gebruik. Daarom is dit sinvol om 'n okklusie te gebruik wat aan die tandarts 'n beperkte foutspeeling verleen en aan die pasiënt 'n effense vryheid van beweging gee.

In die plattelandse gebiede van Suid Afrika is die naaste tandwerktuigkundige laboratorium soms honderde kilometers ver, en sal dit vir die pasiënt en die tandarts baie tyd en moeite spaar indien die tandarts self die kunstande tot na die inpasstadium kan behartig. Min tandartse stel egter hulle kunstande self op omdat die verkryging van 'n gebalanseerde okklusie ingewikkeld en tydrowend is.

Die opstelling van kunstande in gelingualiseerde okklusie is egter eenvoudig en vinnig en gee aan die tandarts die geleentheid om self die opstelling te doen en sodoende meer pasiënte te help. Die Skool vir Mondheelkunde aan die Universiteit van Stellenbosch lei sedert 2000 sy studente ook in hierdie tegniek op, en hoop om sodoende 'n bydrae te lewer tot 'n beter kunsgebit diens aan die aansienlike tandlose bevolking van Suid-Afrika.

Okklusie by kunsgebite

Die doel van volle kunsgebite is om 'n protese te vervaardig op so 'n manier dat dit effektief en gemaklik funksioneer, in harmonie met die kouspiere en die temporomandibulêre gewrigte (TMGe), met gevolglik minimale trauma van die ondersteunende weefsel. Kunsgebit okklusie speel 'n belangrike rol in die

Theunis G Oberholzer, BChD, NDT, MSc

Greta AVM Geerts, BChD, MChD

Departement Toegepaste Mondheelkunde, Afdeling Prosthodontie, Skool vir Mondheelkunde, Fakulteit Gesondheidswetenskappe, Universiteit van Stellenbosch, Tygerberg

Korrespondensie: Dr. Theunis Oberholzer, Departement Toegepaste Mondheelkunde, Skool vir Mondheelkunde, Privaatsak XI, Tygerberg, 7505, Suid-Afrika. Tel: 027-21-9373134, faks: 027-21-931-2287, e-pos: tgo@gerga.sun.ac.za

bereiking van hierdie doel en uiteenlopende opinies oor die ideale okklusie en tandvorm vir kunsgebite is oor baie jare uitgespreek.

Woelfel, Winter *et al.* (1976) vind dat minder alveolêre beenresorpsie met anatomiese tande plaasvind as met nie-anatomiese tande, terwyl Kelsey, Copolowitz en Skoonmaker (1976) net die teenoorgestelde in dieselfde jaar rapporteer.

Sharry, Ashew en Hoyer (1960) vind meer laterale verplasing van die akrielbasis en meer drukking op die mandibula by gebitte met anatomiese tande.

Bergman, Carlsson en Hedegard (1964) rapporteer dat hulle, in 'n kliniese studie, waar anatomiese tande 3 dae na plasing weer op 'n artikulator ingeslyp is, nogtans gevind het dat 58 van die 91 gebitte na 2 jaar vervang moes word

SUMMARY

The search for the ideal artificial tooth arrangement that maximises denture stability, comfort, aesthetics, and function has occupied the dental literature for many years and still continues to do so. Of the many occlusal schemes that have been presented to the dental profession, that of lingualised occlusion has emerged as one of the more popular. The popularity of lingualised occlusion stems from the simplicity and flexibility of the concept and from its wide application to clinical practice (Parr & Ivanhoe, 1996).

The registration of a repeatable correct centric jaw relation is not always possible. We don't know whether the patient will use centric relation during normal function. It is therefore useful to provide the patient with some freedom of movement around centric. Lingualised occlusion provides freedom in centric.

For many dentists the arrangement of artificial denture teeth into balanced occlusion is difficult and time consuming. As a result this task is most often performed by the dental technician. In the South African countryside dental laboratories are often far away. If dentists perform the arrangement of the denture teeth, time and costs can be saved. The mounting of denture teeth in lingualised occlusion is simple and fast. This will motivate dentists to arrange denture teeth themselves, with obvious benefits for both the patient and the dentist. The School of Oral Health Sciences of the University of Stellenbosch teaches this concept to its undergraduate students in order to improve the prosthetic service to the large edentulous population of South Africa.

S Afr Dent J 2002; 57: 25-28

weens okklusale defekte.

Bruwer, Reiber en Nassif (1967) bevind dat sommige van die pasiënte, vir wie hulle twee verskillende gebitte vervaardig het, nie eers die verskil agtergekome het tussen die stelle met anatomiese tande en dié sonder kuspe nie.

Neuromuskulêre beheer van die bolus en van die kunstande, tesame met 'n stabiele gebit, blyk belangriker te wees as tandvorm in die vervaardiging van 'n suksesvolle gebit (Brandberg en Landt, 1986).

In 1996 som Lang dan die Babelse verraaring soos volg op: 'Die beskikbare navorsing bly in gebreke om 'n perfekte tandvorm of rangskikking te identifiseer. Dit is derhalwe logies om die mees ongekompliceerde benadering wat aan die vereistes van die wetenskap en die pasiënt voldoen, te gebruik.'

Wat is dan die mees ongekompliseerde benadering?

Wanneer die insisale rande van die mandibulêre snytande teen die palatale aspekte van die maksillêre snytande geplaas word met 'n oorbyt van 1 mm, verkry ons 'n insisale hoek van 45°. Ten einde balans te verkry benodig ons hier egter posterior tande met 45° kuspheoë. Probeer ons steil hellings elimineer, moet ons kompensatoriese kurwes gebruik om balans te skep, en dit maak die opstelling van die kunstande moeiliker.

Dit maak daarom sin dat die insisale hoek so klein as moontlik moet wees. 'n Oorbyt van 1 mm met 'n 2 mm voorbyt gee 'n insisale hoek van 15-20°. Dit laat die mandibula toe om voorwaarts te beweeg sonder om anterior kontak te maak sodat die posterior tande in kontak bly tydens protrusie. Gelingualiseerde artikulasie laat hierdie antero-posterior beweging toe sonder om posterior kontak te verloor.

In die vervaardiging van 'n kunsgebit moet maksimale interkuspasie in sentriese verhouding gevestig word. Dit is nie altyd moontlik om 'n betroubare en herhaalbare sentriese kaakverhouding te registreer nie, en dit is onaanvaarbaar dat vir hierdie pasiënte struikelinge gegee word deur die gebruik van anatomiese tande. Ons benodig dus 'n mate van vryheid in sentriese verhouding. Gelingualiseerde okklusie gee ook aan ons hierdie speling.

Dit is ook onvoorspelbaar of die pasiënt in sentriese verhouding gaan funksioneer. Sentriese verhouding moet eerder as 'n area gesien word en daarom is dit belangrik dat 'n mate van vryheid in sentries toegelaat word in 'n kunsgebit (Lang, 1996).

Gebalanseerde artikulasie steun baie sterk op 'n korrekte bytbepaling waar die sentriese verhouding van die twee kake teenoor mekaar bepaal word. Die sentriese verhouding is 'n herhaalbare skeletale verhouding van die mandibula teenoor die maksilla in 'n simmetriese mees anterior (alternatief posterior) superior posisie in die glenoïede fossa wanneer die spiere ontspanne is. Hierdie bytbepaling word dikwels ook nie korrek uitgevoer nie en word op die koop toe bemoelijk deur gespanne pasiënte, 'n gevestigde geriefsbyt, TMG steurnisse, vreemde voorwerpe (bytblokke) in die mond, onstabiele bytblokke en was wat nie eweredig versag is nie, met gevolglike oneweredige druk op die TMG en sagte weefsel.

Verskeie skrywers bevind dan dat gelingualiseerde okklusie aan die mees basiese vereistes van gerief, funksie en estese voldoen (Lang, 1996), (Parr en Ivanhoe, 1996). Mehringer (1973) beweer dat die kans op skadelike laterale kragte die laagste is by 'n gelingualiseerde opstelling terwyl doeltreffende penetrasie van die bolus behoue bly. Hy beweer ook dat gelingualiseerde okklusie meer toelaat vir onvoorspelbare veranderinge wat plaasvind na plasing van die gebit (resorpsie en slytasie) omdat dit 'n area van kontak toelaat. Ook Michael *et al.* (1990) bevestig beter koukragte by volledige kunsgebite met gelingualiseerde okklusie.

Die eenvoud en aanpasbaarheid daarvan maak gelingualiseerde okklusie 'n baie gewilde konsep. Hierdie tipe okklusie kan gebruik word vir feitlik elke verwyderbare volle protese en kombineer die meeste voordele en elimineer die meeste nadele van enige ander okklusale skema.

Gelingualiseerde okklusie

Gelingualiseerde okklusie gebruik die maksillêre linguale kusp as

die dominante werkende kusp teenoor die sentrale fossa van die opponerende tand. Die maksillêre bukkale kusp verrig geen okklusale funksie nie, maar speel 'n rol in die estese van die gebit en hou die wang uit die pad, sodat wangbyt voorkom word.

Die keuse van posterior tande hang daarvan af of gebalanseerde (anatomiese tande) of ongebalanseerde (enkelvlak tande) opstelling gedoen word. Daar bestaan 'n groot verskeidenheid reekse tande, maar die meeste tande kan met selektiewe slyping aangepas word vir gelingualiseerde opstelling. Die outeurs het gevind dat die tandvorms MW (maksillêr) en SB (mandibulêr) van Dentron; en tandvorms 18 (maksillêr) en 29Z (mandibulêr) van Senator die minste slyping nodig het vir die tipe opstelling wat hulle voorstel.

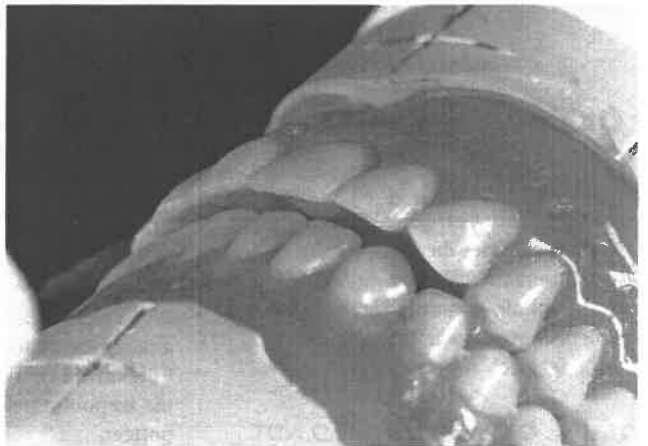
Die benadering tot die vorm en opstelling van die tande in gelingualiseerde okklusie verskil by verskillende skrywers. Opstellings met volle gebalanseerde artikulasie (Lang 1996) tot opstellings met alleenlik kontak in gebalanseerde okklusie word voorgestel (Parr en Ivanhoe 1996).

Die Stellenbosch model

Om die okklusale patroon so eenvoudig moontlik te hou word 'n gebalanseerde opstelling met slegs bilaterale kontak in sentriese verhouding voorgestel. 'n Groter mate van vryheid van beweging in eksentriese posisies word moontlik gemaak deurdat, in plaas van kontakpunte, 'n area van kontak op die plat mandibulêre tande geskep word.

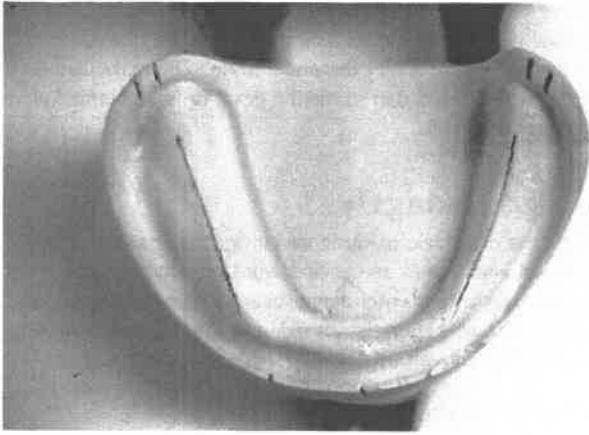
Klas I opstelling

Die maksillêre en mandibulêre anterior tande word normaalweg opgestel, maar met 'n voorbyt van 2 mm en 'n oorbyt van 1 mm (Afb. 1). Dit gee aan die gebit 'n plat insisale hoek, en aan die mandibula die geleentheid om effens vorentoe te beweeg sonder om anterior kontak te maak.



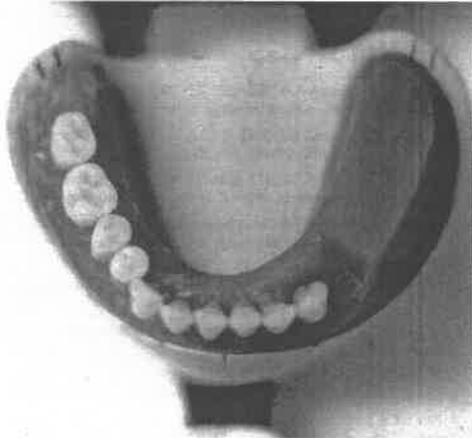
Afb. 1. Klas I opstelling met 'n voorbyt van 2 mm en 'n oorbyt van 1 mm.

Die mandibulêre posterior tande word voor die maksillêre posterior tande opgestel: op die mandibulêre model word 'n lyn getrek wat die singulum van die hoektand met die middel van die retromolare kussing verbind. 'n Merk word 3 mm distaal van hierdie lyn op die agterste rand van die model aangebring (Afb. 2).

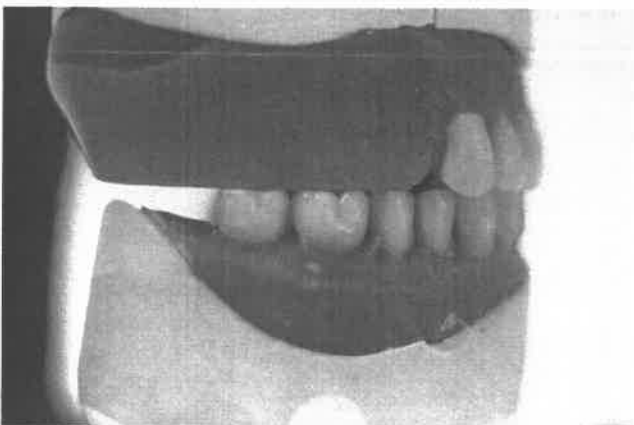


Afb. 2. Mandibulêre model met die lyne aangebring waarvolgens die posterior tande opgestel word.

Die nie-anatomiese enkelvlak tande word nou so geplaas dat hul sentrale fossas in 'n reguit lyn, tussen die singulum van die hoektand en die merk op die agterste rand van die model is (Afb. 3). Terselfdertyd moet hulle okklusale vlakke teen die onderrand van die rekordblok pas sodat hulle bukkale en hulle linguale kuspe aan die rekordblok raak (Afb. 4).



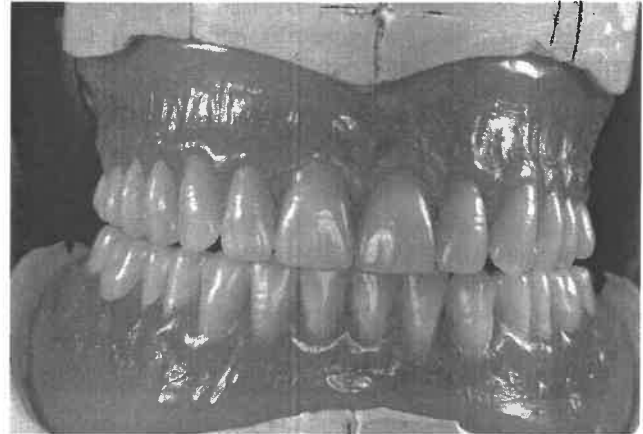
Afb. 3. Mandibulêre posterior tande opgestel met hulle sentrale fossas op die lyn.



Afb. 4. Mandibulêre posterior tande opgestel met hulle okklusale vlakke teen die maksillêre bytblok.

Weens die groot oorbyt mag 'n onooglike trappie tussen die mandibulêre hoektand en eerste premolaar ontstaan. Dit kan opgelos word deur die hoektand effens laer te plaas. Die eerste maksillêre premolaar word 0.5 mm hoër geplaas en maak dus

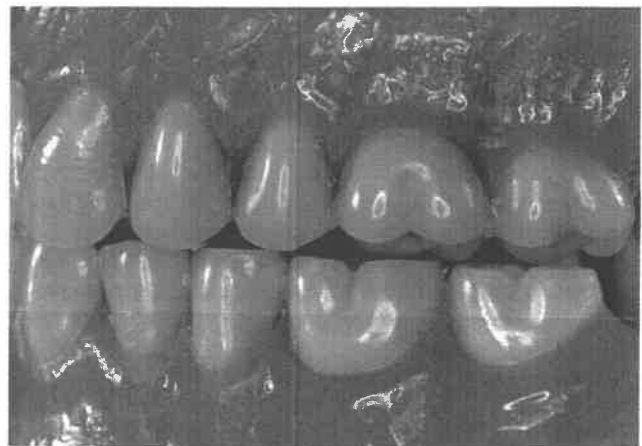
geen kontak met die okklusale vlakke van die mandibulêre premolare nie. Die nek van die tand word in lyn geplaas met die nek van die hoektand. Dit word gedoen om die estese van die gebit te verbeter (Afb. 5).



Afb. 5. Voltooide klas I opstelling. Let op dat die nek van die eerste premolaar in lyn met die nek van die hoektand geplaas is, vir estetiese redes.

Die tweede maksillêre premolaar se linguale kusp maak kontak met die sentrale fossa van die mandibulêre tande, terwyl die bukkale kusp 1.5-2 mm vanaf die mandibulêre tande is.

Die maksillêre molare word met die linguale kuspe op die sentrale fossa van die mandibulêre tande geplaas, terwyl die bukkale kuspe in 'n stygende kurwe geplaas word wat by die tweede molaar soveel soos 4 mm bokant die okklusale vlak van die mandibulêre tande kan wees (Afb. 6).



Afb. 6. Opstelling van die posterior tande met die linguale kuspe van die maksillêre tande wat in die sentrale fossas van die mandibulêre posterior tande pas. Die bukkale kuspe is 2 mm bokant die okklusale tafel.

Beide die linguale kuspe van die eerste maksillêre molaar raak aan die mandibulêre tande, terwyl slegs die mesiale kusp van die tweede maksillêre molaar raak. Die sagittale kurwe wat so gevorm word verteenwoordig die kurwe van Spee en die koronale kurwe die kurwe van Monson.

Klas II opstelling

Aangesien enkelvlak tande mandibulêr gebruik word, is die opstel van die maksillêre posterior tande in enige anterior-posterior

posisie moontlik, sonder tandkuspale struikeling.

In 'n klas II verhouding word die maksillêre laterale snytande effens korter as in 'n klas I verhouding opgestel. Ook die maksillêre hoektande kan effens korter opgestel word sodat hulle 0.5 - 1 mm bokant die monterplaat staan. Die anterior oorbyt moet met 1 mm tot 2 mm vermeerder word, dus word die sentrale en laterale ondertande met 1 mm verleng.

As die voorbyt meer as 4 mm is kan 'n onderste premolaar aan beide kante weggelaat word. Dit sal ook verhinder dat die mandibulêre posterior tande te ver na posterior opgestel word.

Die maksillêre posterior tande sal dan eers vanaf die tweede premolaar teenoor die eerste mandibulêre premolaar pas. Waar die oorbyt 4 mm of minder is, word die mandibulêre posterior tande normaal opgestel, volgens die voorafgaande riglyne. Die linguale kuspe van die maksillêre posterior tande mag in die premolaar area effens bukkaal van die mandibulêre fossas byt.

Die anterior-posterior verhouding van die posterior tande tot mekaar is van geen belang in hierdie tipe opstelling nie.

Klas III opstelling

In 'n klas III kaakverhouding is die onderkaak in 'n protrusiewe posisie tot die bokaak en die normale oorbyt en voorbyt posisies is nie meer moontlik nie. Die maksillêre ses anterior tande word almal tot op die monterplaat opgestel.

Die maksillêre anterior tande mag met hulle insisale rande nie die anterior gedeelte van die maksillêre sulkus oorskry nie.

Om die regte verhouding van die boonste en onderste snytande te verkry, mag dit makliker wees as die sentrale ondertande saam met die sentrale botande opgestel word.

Dit is belangrik dat die boonste en onderste snytande mekaar met die snykante ontmoet, sodat die pasiënt in 'n normale byt-situasie voedsel kan afbyt.

Die onder snytande moet groter as normaal gekies word.

Vir die klas III opstelling is die plasing van die mandibulêre posterior tande soos vir die ander bytsituasies. Indien nodig kan die eerste maksillêre premolare uitgelaat word. In uiterste gevalle, waar die onderkaak baie breed vertoon, sal dit nodig wees om in plaas daarvan dat die linguale tandkuspe van die

maksillêre tande kontak maak met die ondertande, die situasie omgedraai word sodat die bukkale kuspe van die maksillêre tande dan in kontak is met die ondertande. Die maksillêre linguale tandkuspe word dan in hierdie geval in 'n stygende kurwe na posterior opgestel.

Gevolgtrekkings

Die soeke na die ideale okklusie vir kunsgebitte gaan steeds voort en sal waarskynlik nie gevind word nie, maar gelineariseerde okklusie is egter aanpasbaar by baie kliniese situasies en voeg baie beginsels van okklusie saam in 'n eenvoudige en vinnige metode van opstelling.

Dit is ook 'n waardevolle didaktiese instrument in tandheelkundige skole. In 'n vol akademiese program of 'n besige algemene praktyk is dit dikwels onrealisties om te verwag dat die ingewikkelde konvensionele gebalanseerde okklusie bemeester word. Dit gee daartoe aanleiding dat tandartse wegskeur van die opstel van kunsttande en hulself dan afhanklik maak van tandtegniese laboratoriums wat nie altyd gerieflik naby is nie.

VERWYSINGS

- Bergman B, Carlsson A & Hedegard C (1964). A longitudinal 2 year study of a number of full denture cases. *Acta Odontologica Scandinavica*, 22: 3-267.
- Brandberg R & Landt H (1986). A study on chewing efficiency in denture wearers with different types of artificial teeth. *Gerodontology*, 2(6): 198-202.
- Bruwer A, Reiber P & Nassif N (1967). Comparison of zero degree teeth and anatomic teeth on complete dentures. *Journal of Prosthetic Dentistry*, 17: 28-35.
- Kelsey C, Copolowitz J & Skoemaker M (1976). Effect of occlusal forms on pressure and bending during mastication with complete dentures. *Journal of Dental Research*, 55: 312-322.
- Lang B (1996). Complete dental occlusion. *Dental Clinics of North America*, 40: 185-101.
- Mehring E (1973). Function of steep cusps in mastication with complete dentures. *Journal of Prosthetic Dentistry*, 30: 367.
- Michael C, Javid N, Colaizzi FA & Gibbs CH (1990). Biting strength and chewing forces in complete denture wearers. *Journal of Prosthetic Dentistry*, 63(5): 549-553.
- Parr GR & Ivanhoe JR (1996). Lingualized occlusion - an occlusion for all reasons. *Dental Clinics of North America*, 40(1): 103-113.
- Shary J, Ashew H & Hoyer H (1960). Influence of artificial tooth forms on bone deformation beneath complete dentures. *Journal of Dental Research*, 39: 253-266.
- Woelfel J, Winter C & Yarashi T (1976). Five year cephalometric study of mandibular ridge resorption with different posterior occlusal forms. *Journal of Prosthetic Dentistry*, 36: 602-623.